MKA 't klooster
KLINIEK VOOR MONDZIEKTEN, KAAK- EN AANGEZICHTSCHIRURGIE

Vrijleggen en ligeren van een gebitselement

Soms komt een tand of kies niet volledig door het tandvlees of bevindt zich verkeerd in het kaakbot. Dit kan bijvoorbeeld een blijvende tand of kies betreffen. Om deze tand in de juiste positie te laten komen, kan een vrijlegging en ligatie nodig zijn:

- Vrijleggen: het tandvlees en kaakbot worden voorzichtig geopend zodat de tand zichtbaar wordt. Het stugge tandvlees boven de tand wordt losgemaakt en overliggend bot kan worden verwijderd.
- Ligeren: er wordt een klein bracket (orthodontisch slotje) op de tand bevestigd met een uitstekend metalen kettinkje. Later kan de tand door orthodontische krachten naar de juiste positie worden getrokken.

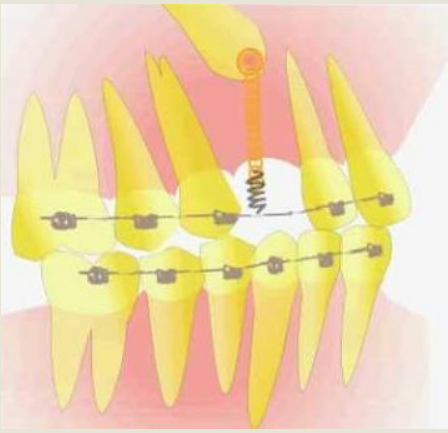

Vrijleggen en ligeren wordt meestal toegepast bij:

- Een tand die niet goed door het tandvlees komt (impactie).
- Het begeleiden van een tand naar de juiste stand in de tandboog.

Uw MKA-chirurg of orthodontist beoordeelt of deze behandeling voor uw situatie geschikt is.

De behandeling

- Verdoving: De kaakchirurg geeft een plaatselijke verdoving rondom het gebitselement dat vrijgelegd moet worden.
- Vrijleggen van de tand: Het tandvlees wordt opzij geschoven om de tand zichtbaar te maken. Soms wordt een klein beetje bot verwijderd om de tand goed bereikbaar te maken.
- Ligeren van de tand: Vaak wordt direct een bracket (orthodontisch slotje) op de tand geplakt met een metalen kettinkje, waarna het wondje weer wordt gehecht. Soms wordt eerst spontane doorbraak van de tand afgewacht, waarna de tand met een vastzittende beugel voorzichtig naar de juiste plek wordt geleid.
- De orthodontist zal verdere controles uitvoeren om de tand langzaam in de juiste positie te geleiden.

Mogelijke complicaties

De behandeling is over het algemeen veilig, maar zoals bij elke ingreep kunnen complicaties optreden:

- Zwelling, roodheid van het tandvlees of napijn.
- Nabloeding direct na de ingreep.
- Het bracketje kan loskomen of verschuiven, waardoor opnieuw plaatsen nodig kan zijn.
- Het tandvlees of bot rond het behandelde element kan iets terugtrekken (tandvleesrecessie of botverlies).
- Beschadiging of afbraak van de wortel van het gebitselement of van naburige tanden door orthodontische krachten (tandwortelresorptie).
- Postoperatieve infecties van het tandvlees of kaakbot.
- Vertraagde doorbraak of misplaatsing – ondanks behandeling kan de tand traag of niet correct door het gebit komen.